СЕЛЕКТИВНА ЛІВОБІЧНА КАРДІОСИМПАТИЧНА ДЕНЕРВАЦІЯ У ЛІКУВАННІ СИНДРОМУ ПОДОВЖЕНОГО QT

Рева Тетяна, Трунова Дарина

Буковинський державний медичний університет
Кафедра внутрішньої медицини, клінічної фармакології та професійних хвороб

Актуальність. Синдром подовженого інтервалу QT (LQTS) – це спадкова каналопатія з високим ризиком розвитку фатальних аритмій та раптової серцевої смерті. Хоча традиційною базовою терапією залишаються бета-блокатори, їхня неефективність або непереносимість у частини хворих, а також важка психологічна травматизація через множинні розряди кардіовертера-дефібрилятора (ІКД), гостро потребують застосування альтернативних методів.



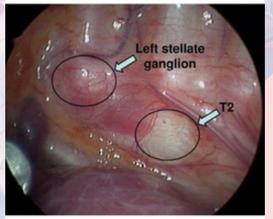

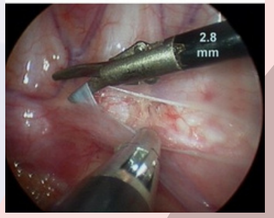

Саме тому селективна лівобічна кардіосимпатична денервація (LCSD) стала важливим інструментом пригнічення адренергічної гіперстимуляції міокарда у пацієнтів із рефрактерними формами LQTS. Водночас широке впровадження малоінвазивного відеоасистованого торакоскопічного (VATS) доступу дозволило мінімізувати хірургічну травму, забезпечити швидку реабілітацію та знизити частоту ускладнень порівняно з відкритими втручаннями.

Мета. Оцінити клінічну ефективність використання малоінвазивної торакоскопічної лівобічної кардіосимпатичної денервації (VATS-LCSD) у комплексному лікуванні пацієнтів із синдромом подовженого інтервалу QT.

Матеріали і методи. Дослідження базується на аналізі актуальних наукових публікацій, систематичних оглядів і клінічних випадків, доступних у електронних базах даних PubMed та Google Scholar за останні 10 років.



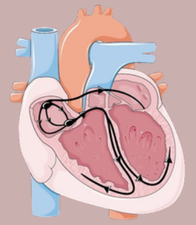

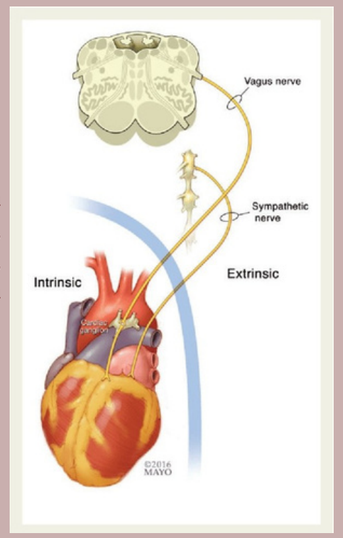

Результати дослідження. Аналіз сучасного клінічного досвіду підтверджує високу результативність VATS-LCSD. Втручання передбачає селективне висічення нижньої половини лівого зірчастого гангліїв та симпатичних вузлів грудного відділу на рівні Th2-Th4. Вкрай важливою умовою є збереження верхньої частини зірчастого гангліїв, що дозволяє уникнути розвитку синдрому Горнера, який раніше значно обмежував застосування відкритих операцій. Фізіологічно така денервація призводить до помірного вкорочення інтервалу QTc в середньому на 30–40 мс. Проте її головна антиаритмічна дія реалізується через суттєве підвищення порогу фібриляції шлуночків. За даними багатоцентрових спостережень, після успішного проведення операції частота синкопальних станів та епізодів раптової зупинки серця у пацієнтів із рефрактерним LQTS знижується на 85–90%. Особливе значення метод має для хворих з імплантованими кардіовертерами-дефібриляторами (ІКД), які страждають від "електричних штормів". Денервація ефективно розриває небезпечне патологічне коло, при якому болючий розряд дефібрилятора викликає гострий стрес із масивним викидом катехоламінів, що, у свою чергу, неодмінно провокує нові напади аритмії.

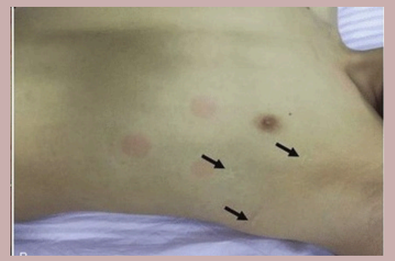

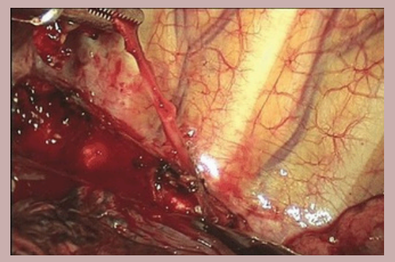

Крім того, відеоасистований торакоскопічний підхід забезпечує мінімальну хірургічну травму, відмінний косметичний ефект і скорочує післяопераційну госпіталізацію до кількох днів. Серед нечисленних побічних явищ найчастіше фіксуються легкий компенсаторний гіпергідроз правої половини тулуба та сухість ліворуч, проте вони є клінічно безпечними та не погіршують загальну якість життя пацієнтів.

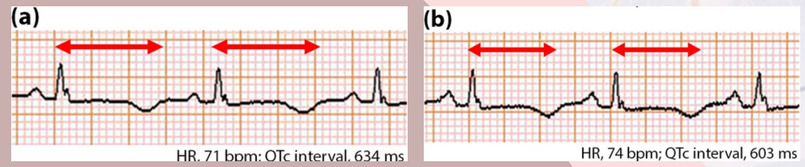

ЕКГ пацієнта до (a) та після (b) виконання селективної лівобічної кардіосимпатичної денервації з синдромо подовженого інтервалу QT.

Висновки. 1.Відеоасистована торакоскопічна лівобічна кардіосимпатична денервація (VATS-LCSD) є високоефективним методом профілактики фатальних шлуночкових аритмій у пацієнтів із синдромом подовженого інтервалу QT, особливо у випадках рефрактерності до бета-блокаторів. 2. Використання малоінвазивного торакоскопічного доступу забезпечує високий профіль хірургічної безпеки, мінімізує операційну травму та дозволяє уникнути розвитку синдрому Горнера, що сприяє швидкій реабілітації хворих. 3. Впровадження цієї методики у комплексне лікування доцільно та обґрунтовано, оскільки воно достовірно знижує ризик раптової серцевої смерті та суттєво покращує якість життя пацієнтів з імплантованими кардіовертерами-дефібриляторами за рахунок усунення "електричних штормів".