Маніфестація раннього неонатального сепсису на тлі обтяженого інфекційного анамнезу матері: від критичного стану до сприятливого катамнезу

Автор: Полянчук А. С.
Науковий керівник: PhD, Крецу Н. М.

АКТУАЛЬНІСТЬ ТА МЕТА

Неонатальний сепсис залишається провідною причиною критичних станів. Патогенетичним тригером є вертикальна та висхідна трансмісія збудників із несанованих пологових шляхів матері.

Мета: проаналізувати зв'язок між перинатальною патологією матері та розвитком генералізованого інфекційного процесу новонародженого й оцінити його віддалені наслідки.

ДИНАМІКА ПОКАЗНИКІВ

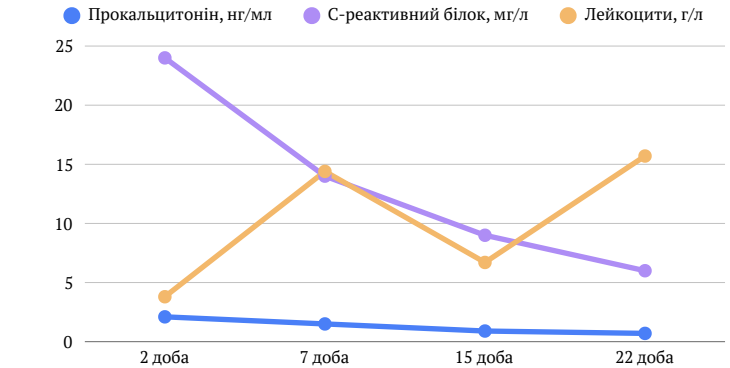

КАТАМНЕЗ (6 МІСЯЦІВ)

Виписано у 1 міс 2 дні у компенсованому стані

- Маса тіла: 7800 г (25–50-й перцентиль)
- Гематологічні та біохімічні показники в нормі
- Психомоторний розвиток відповідає віку

КЛІНІЧНИЙ СТАТУС ТА ДІАГНОЗ

Погіршення стану на 2-гу добу (наростання дихальних розладів, гемодинамічна нестабільність, неврологічна симптоматика). Госпіталізація на 3-тю добу у вкрай тяжкому стані.

Діагноз: **Неонатальний сепсис, період септикопіємії**
Вроджена пневмонія, гнійний менінгіт, НЕК IIA ступеня, поліорганна недостатність. ГІЕ I ступеня, синдром пригнічення.
Бактеріологічно верифіковано: Streptococcus agalactiae

ЛІКУВАЛЬНА ТАКТИКА

- режим Т-ліжечка
- ШВЛ з переходом на nCPAP-терпію
- етіотропна антибактеріальна терапія
- інотропна дотація
- парентеральне живлення

ВИСНОВКИ

Своєчасна діагностика та терапія важкого неонатального сепсису дозволила досягти повного одужання новонародженої дитини та сприятливого катамнезу без віддаленого неврологічного чи соматичного дефіциту.