КЛІНІКО-АНАТОМІЧНА ХАРАКТЕРИСТИКА ТА ПАТОМОРФОЛОГІЧНІ ЗМІНИ СУГЛОБОВОГО ДИСКА СНЩС ПРИ ДЕГЕНЕРАТИВНИХ ПРОЦЕСАХ

Мручок В.І., Олійник І.Ю.
Буковинський державний медичний університет, кафедра патологічної анатомії

Актуальність теми зумовлена високою поширеністю патологій скронево-нижньощелепного суглоба (СНЩС), які посідають одне з провідних місць у стоматологічній захворюваності. Вивчення морфології та гістологічних ознак дегенерації диска (дислокація, деформація, фібриляція) є критично важливим для розуміння етіопатогенезу внутрішніх розладів та розробки протоколів комплексної клініко-морфологічної діагностики.

Мета дослідження – узагальнити відомості про клініко-анатомічну будову суглобового диска СНЩС та охарактеризувати його патоморфологічні і гістологічні зміни при внутрішніх порушеннях та дегенеративно-дистрофічних процесах.

Обговорення. Результати аналізу літератури підтверджують епідеміологічну значущість розладів СНЩС, які за поширенням поступаються лише карієсу та патології пародонта. Особлива увага до суглобового диска зумовлена його унікальною біомеханічною роллю: як двоувігнута пластинка зі щільної волокнистої тканини з елементами хряща, він розділяє суглоб на два поверхи, забезпечуючи поєднання обертальних і ковзних рухів. Наявність судин і нервів лише на периферії та в біламінарній зоні пояснює, чому початкові дегенеративні процеси в центрі диска тривалий час перебігають безсимптомно.

Патоморфологічні зміни диска (дислокація, деформація, фібриляція) є наслідком дисфункційного ремоделювання через хронічне функціональне перевантаження або зниження адаптаційної здатності тканин.

Гістологічно це проявляється дезорганізацією колагенових пучків, клітинними зрушеннями та перебудовою біламінарної зони й мікроциркуляторного русла. Зниження синтезу глікозаміногліканів хондроцитоподібними клітинами послаблює амортизацію хряща.

Верифікація таких станів вимагає комплексного підходу: МРТ-візуалізації для оцінки положення диска у просторі, КТ – для кісткових поверхонь, та гістологічного аналізу зі специфічними забарвленнями (за Маллорі, альціановим синім) для детального вивчення васкуляризації та архітектоніки матриксу.

Висновки. Суглобовий диск СНЩС є фундаментальним біомеханічним елементом, який за умов патології зазнає глибокої гістологічної перебудови (дезорганізації колагену, трансформації васкуляризації та біламінарної зони) внаслідок дисфункційного ремоделювання. Зважаючи на високу ймовірність асимптомного перебігу дегенеративних змін, раннє виявлення структурних уражень диска вимагає комплексної доклінічної оцінки за допомогою МРТ та КТ.

Список використаних джерел

1. Головацький АС, Черкасов ВГ, Сапін МР, Парахін ОІ, Чайковський ЮБ. Анатомія людини: у 3 т. Т. 1. Вінниця: Нова Книга; 2015.
2. Куцевляк ВІ, Сиродан ОВ. Патоморфологічна оцінка змін суглобового диска при дисфункціях СНЩС. Вісник стоматології. 2020;(3):68-74.
3. Маланчук ВО, Рибачук АВ. Хірургічне лікування внутрішніх порушень скронево-нижньощелепного суглоба з урахуванням структурних змін диска. Клінічна стоматологія. 2022;(1):22-29.
4. Standring S, editor. Gray's anatomy: the anatomical basis of clinical practice. 42nd ed. Elsevier; 2020. 1606 p.
5. Okeson JP. Management of temporomandibular disorders and occlusion. 8th ed. St. Louis: Elsevier; 2019. 496 p.
6. Tanaka E, Detamore MS, Mercuri LG. Degenerative disorders of the temporomandibular joint: etiology, diagnosis, and treatment. J Dent Res. 2008;87(4):296-307.
7. Tanaka E, Detamore MS, Mercuri LG. Degenerative disorders of the temporomandibular joint: etiology, diagnosis, and pathology. J Dent Res. 2021;100(7):681-689.
8. Al-Baghdadi M, Durham J, Araujo-Soares L. TMJ disc histopathology and its clinical correlation in dental derangement: a systematic review. J Oral Rehabil. 2022;49(5):532-544.

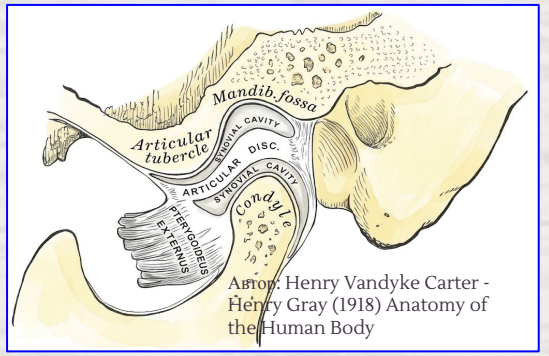

Автор: Henry Vandyke Carter - Henry Gray (1918) Anatomy of the Human Body