АТРОФІЯ КІСТКОВОЇ ТКАНИНИ ЩЕЛЕП ПРИ ВТРАТІ ЗУБІВ ТА ПРОТОКОЛИ АУГМЕНТАЦІЇ

Фраціян В.О., Олійник І.Ю. • Буковинський державний медичний університет • кафедра патологічної анатомії

АКТУАЛЬНІСТЬ

Зумовлена високою поширеністю та прогресуючою атрофією щелепних кісток після втрати зубів, адже після втрати зубів коміркoвий гребінь зазнає прогресуючого ремоделювання. Навіть негайна імплантація не зупиняє атрофічні зміни.

МЕТА ДОСЛІДЖЕННЯ

За науковими джерелами з'ясувати молекулярно-клітинні механізми атрофії щелеп і обґрунтувати вибір сучасних протоколів аугментації для дентальної імплантації.

ОБГОВОРЕННЯ

МЕХАНІЗМ РЕЗОРБЦІЇ

01 Втрата зуба → 02 Зміна механотрансдукції → 03 Дисбаланс RANKL / OPG → 04 Активація остеокластів

Результат: посилення резорбції кісткової тканини.

ПРОТОКОЛИ АУГМЕНТАЦІЇ

Спрямована кісткова регенерація (GBR) — АУТО : КСЕНО = 50:50

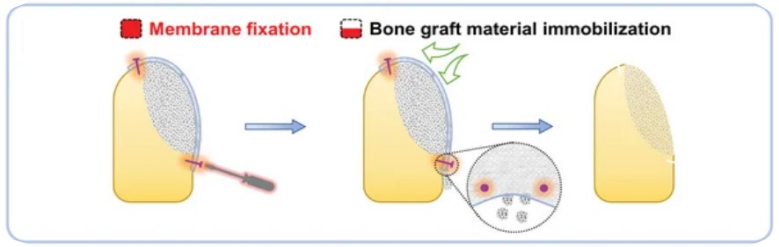

Універсального матеріалу немає: аутогенна кістка має остеогенний та остеоіндуктивний потенціал, але є нестійкою; інші матеріали працюють переважно як остеокондуктивний каркас.



PRGF (Plasma Rich in Growth Factors)

- **ЗАБІР КРОВІ ПАЦІЄНТА** — Її центрифугування з виділенням плазми багатої факторами росту
- **ВИДИ ЕФЕКТИ** — •Прискорена регенерація •Антибактеріальні ефекти •Протизапальні та протинабрякові ефекти
- **ФОРМУВАННЯ МАСИ** — У формі рідини, гелю або насиченої плазмою біомембрани

Синус-ліфтинг ВЩ

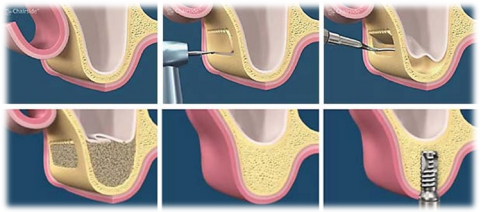

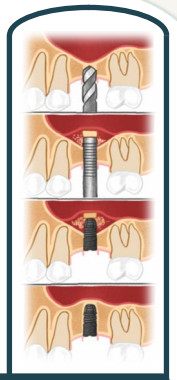

ЛАТЕРАЛЬНИЙ | **ТРАНСКРЕСТАЛЬНИЙ**

ЕКСТРЕМАЛЬНА АТРОФІЯ НИЖНЬОЇ ЩЕЛЕПИ (<5мм)

Латералізація нерва • CAD/CAM субперіостальні конструкції

ВИСНОВКИ

Атрофія коміркової частини щелеп після втрати зубів призводить до зменшення кісткової тканини вже у перші 3–6 місяців. Негайна дентальна імплантація не зупиняє атрофічне ремоделювання кісткової тканини. Обов'язкове застосування додаткових остеопластичних маніпуляцій при дефіциті коміркової частини щелеп. Найбільш раціональний GBR: комбіноване використання ауто- та ксеноматеріалів (50:50). Вибір між методами аугментації (GBR, латеральний (відкритий) та транскрестальний (закритий) синус-ліфтинг, PRGF, PRF) повинен грунтуватися на індивідуальній анатомії дефіциту кістки, а у випадках екстремальної атрофії щелеп виправданим є перехід до персоналізованих цифрових рішень (CAD/CAM субперіостальних конструкцій та латералізації нерва).

3–6 місяців після втрати зуба — ранній період вираженої атрофії

30–50 % ↓ ширини зменшення ширини коміркового гребеня

11–22 % ↓ висоти зменшення висоти кістки

ІНФОРМАЦІЙНІ ДЖЕРЕЛА

Histological and biological aspects of alveolar bone remodeling (SciELO, 2021) • Physiology and metabolism of alveolar bone • Alveolar bone remodeling and tooth extraction (PMC4893923) • Albrektsson T., Johansson C. Osteoinduction, osteoconduction and osteogenesis (1981). • Alveolar bone remodeling and tooth extraction. URL: https://pmc.ncbi.nlm.nih.gov/articles/PMC4893923/ • Inflammatory mechanisms and alveolar bone resorption. URL: https://pmc.ncbi.nlm.nih.gov/articles/PMC8524191/ • Boyne P. J., James R. A. Grafting of the maxillary sinus floor with autogenous marrow and bone. Journal of Oral Surgery. 1980;38(8):613–616.