ПАТОЛОГІЇ СКРОНЕВО-НИЖНЬОЩЕЛЕПНОГО СУГЛОБА У СТОМАТОЛОГІЇ: ВІД ДІАГНОСТИКИ ДО ГНАТОЛОГІЧНОЇ КОРЕКЦІЇ

БІЛИК М.С., ОЛІЙНИК І.Ю.

БУКОВИНСЬКИЙ ДЕРЖАВНИЙ МЕДИЧНИЙ УНІВЕРСИТЕТ, КАФЕДРА ПАТОЛОГІЧНОЇ АНАТОМІЇ

АКТУАЛЬНІСТЬ ТЕМИ. ЗУМОВЛЕНА ВИСОКОЮ ПОШИРЕНІСТЮ ПАТОЛОГІЙ СКРОНЕВО-НИЖНЬОЩЕЛЕПНОГО СУГЛОБА (СНЩС), ОСКІЛЬКИ ВІН Є СКЛАДНИМ КІНЕМАТИЧНИМ ЦЕНТРОМ ЗУБОЩЕЛЕПНОЇ СИСТЕМИ І БУДЬ-ЯКЕ ПОРУШЕННЯ ЙОГО ФУНКЦІЇ ЗАПУСКАЄ ЛАНЦЮГОВУ ПАТОЛОГІЧНУ РЕАКЦІЮ, ЩО ПРИЗВОДИТЬ ДО СТИРАННЯ ЗУБІВ, БОЛЬОВИХ СИНДРОМІВ ТА ПОЛОМКИ ОРТОПЕДИЧНИХ ЧИ ОРТОДОНТИЧНИХ КОНСТРУКЦІЙ.

МЕТА ТА МАТЕРІАЛ ДОСЛІДЖЕННЯ. ЗА ДОПОМОГОЮ БІБЛІОСЕМАНТИЧНОГО АНАЛІЗУ ОБҐРУНТУВАТИ ВАЖЛИВІСТЬ КОМПЛЕКСНОГО ГНАТОЛОГІЧНОГО ПІДХОДУ І СУЧАСНИХ МЕТОДІВ ДІАГНОСТИКИ ДЛЯ ЗАПОБІГАННЯ УСКЛАДНЕННЯМ ТА ЗАБЕЗПЕЧЕННЯ УСПІХУ СТОМАТОЛОГІЧНОГО ЛІКУВАННЯ.

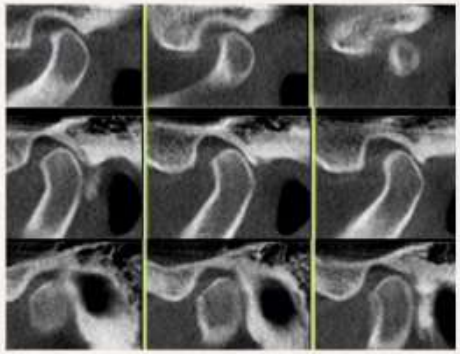

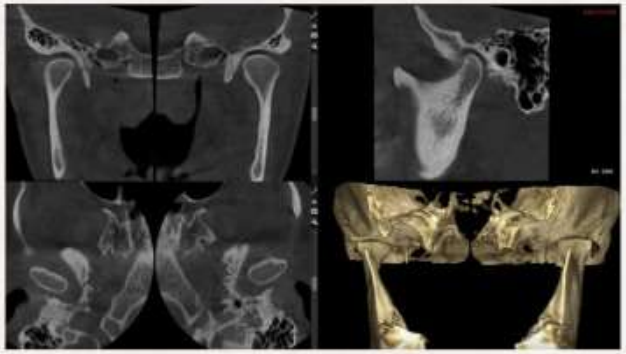



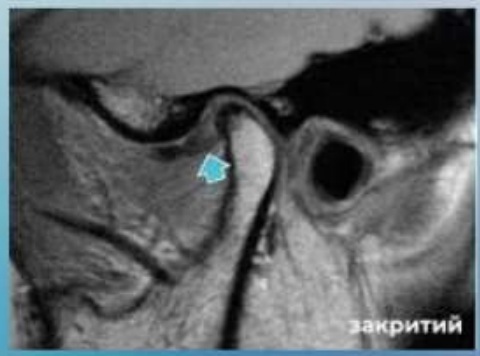

РЕЗУЛЬТАТИ ДОСЛІДЖЕННЯ. ОТРИМАНІ ІЗ НАУКОВОЇ ЛІТЕРАТУРИ ДАНІ ПІДТВЕРДЖУЮТЬ ЕПІДЕМІОЛОГІЧНУ ЗНАЧУЩІСТЬ ПРОБЛЕМИ, ДЕМОНСТРУЮЧИ, ЩО ДИСФУНКЦІЯ СНЩС Є ТРЕТЬОЮ ЗА ПОШИРЕНІСТЮ СТОМАТОЛОГІЧНОЮ ПАТОЛОГІЄЮ (25–45 % ДОРОСЛИХ). ВИЯВЛЕНИЙ ВИСОКИЙ ВІДСОТОК УСКЛАДНЕНЬ (ПОНАД 30 % РУЙНУВАНЬ ОРТОПЕДИЧНИХ КОНСТРУКЦІЙ ПРИ НЕВИЯВЛЕНІЙ ПАТОЛОГІЇ) СВІДЧИТЬ ПРО ТЕ, ЩО ІЗОЛЬОВАНЕ ОКЛЮЗІЙНЕ ЛІКУВАННЯ БЕЗ УРАХУВАННЯ БІОМЕХАНІКИ СУГЛОБА Є НЕЕФЕКТИВНИМ. ЦЕ УЗГОДЖУЄТЬСЯ З СУЧАСНИМИ КОНЦЕПЦІЯМИ DIAGNOSTIC CRITERIA FOR TEMPOROMANDIBULAR DISORDERS (DC/TMD) ТА ДОСЛІДЖЕННЯМИ MDPI (2024) ЩОДО СИСТЕМНОГО МІЖДИСЦИПЛІНАРНОГО ЗВ'ЯЗКУ СУГЛОБОВИХ РОЗЛАДІВ З ОРОФАЦІАЛЬНИМ БОЛЕМ ТА НЕВРОЛОГІЧНИМИ ПОРУШЕННЯМИ.

ВРАХОВУЮЧИ МІЖДИСЦИПЛІНАРНИЙ ЗВ'ЯЗОК ДИСФУНКЦІЇ ЩЕЛЕПИ З НЕВРОЛОГІЧНИМИ РОЗЛАДАМИ ТА БОЛЯМИ В ХРЕБТІ, ВПРОВАДЖЕННЯ ТОЧНОЇ ФУНКЦІОНАЛЬНОЇ ДІАГНОСТИКИ ТА КОМПЛЕКСНОГО ГНАТОЛОГІЧНОГО ПІДХОДУ Є КРИТИЧНО ВАЖЛИВИМ ДЛЯ ЗАБЕЗПЕЧЕННЯ ДОВГОСТРОКОВОГО УСПІХУ СТОМАТОЛОГІЧНОГО ЛІКУВАННЯ ТА ЗБЕРЕЖЕННЯ ЯКОСТІ ЖИТТЯ ПАЦІЄНТІВ. ТАКИМ ЧИНОМ, РЕЗУЛЬТАТИ БІБЛІОСЕМАНТИЧНОГО АНАЛІЗУ ДОВОДЯТЬ НЕОБХІДНІСТЬ ВІДМОВИ ВІД СУТО ЛОКАЛЬНОГО ПІДХОДУ НА КОРИСТЬ ОБОВ'ЯЗКОВОГО ЗАСТОСУВАННЯ ІНСТРУМЕНТАЛЬНОЇ ГНАТОЛОГІЧНОЇ ДІАГНОСТИКИ (МРТ, АКСІОГРАФІЇ) НА ДОКЛІНІЧНОМУ ЕТАПІ СТОМАТОЛОГІЧНОЇ РЕАБІЛІТАЦІЇ ПАЦІЄНТІВ.

ВИСНОВКИ

- НЕВИЯВЛЕНА ДИСФУНКЦІЯ СНЩС ПРИЗВОДИТЬ ДО НЕЗАДОВІЛЬНИХ РЕЗУЛЬТАТІВ ЛІКУВАННЯ, ВИКЛИКАЮЧИ ПОЛОМКИ АБО ВІДМОВУ СТОМАТОЛОГІЧНИХ КОНСТРУКЦІЙ.
- ПАТОЛОГІЯ СУГЛОБА МАЄ КОМПЛЕКСНИЙ МІЖДИСЦИПЛІНАРНИЙ ХАРАКТЕР, ПРОЯВЛЯЮЧИСЬ ВНУТРІШНІМИ РОЗЛАДАМИ, МІОФАСЦІАЛЬНИМ СИНДРОМОМ, ДЕГЕНЕРАТИВНИМИ ЗМІНАМИ ТА СТІЙКИМ ХРОНІЧНИМ ОРОФАЦІАЛЬНИМ БОЛЕМ.
- ДОСЯГНЕННЯ СТАБІЛЬНОГО РЕЗУЛЬТАТУ СТОМАТОЛОГІЧНОЇ РЕАБІЛІТАЦІЇ МОЖЛИВЕ ЛИШЕ ЗА УМОВИ ОБОВ'ЯЗКОВОГО ВПРОВАДЖЕННЯ ГНАТОЛОГІЧНОГО ПІДХОДУ ТА ІНСТРУМЕНТАЛЬНОЇ ДІАГНОСТИКИ (МРТ, АКСІОГРАФІЯ, ЛИЦЬОВА ДУГА) НА ДОКЛІНІЧНОМУ ЕТАПІ.