СУЧАСНІ ПІДХОДИ ДО ІМУНОГІСТОХІМІЧНОЇ ДІАГНОСТИКИ ЛЮМІНАЛЬНОГО РАКУ МОЛОЧНОЇ ЗАЛОЗИ

Віталій Іліка | Автор: Марія Тараненко

Актуальність

Для люмінальних пухлин характерна експресія рецепторів естрогену (ER), проте їхні біологічні властивості, прогноз і чутливість до лікування можуть суттєво відрізнятися. У клінічній практиці для визначення молекулярного підтипу використовують імуногістохімічну оцінку експресії ER, рецепторів прогестерону (PgR), HER2 та індексу проліферації Ki-67.

Мета

Визначити сучасні підходи до ІГХ-діагностики люмінального РМЗ.

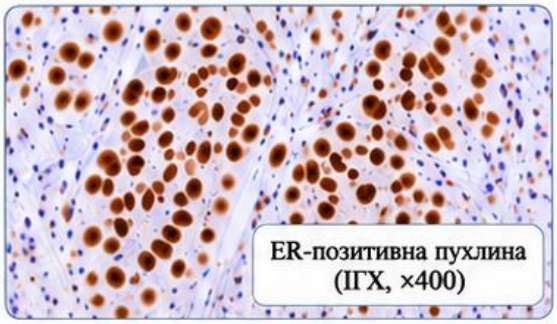

ER-позитивна пухлина (ІГХ, ×400)

Обговорення

- Встановлено, що діагностика РМЗ передбачає ІГХ-визначення **ER і PgR.** Згідно з рекомендаціями **ASCO/CAP** 2020 р., зразок вважають позитивним за наявності 1–100 % імунореактивних ядер пухлинних клітин, якщо показник становить менше 1 %, результат вважають негативним. За експресією ER у 1–10 % клітин застосовують окрему категорію «ER Low Positive», оскільки дані щодо користі ендокринної терапії за такої експресії обмежені, проте свідчать про можливу користь лікування. Для PgR такої категорії немає, і значення її переважно прогностичне. Результат оцінюють у відсотках або за напівкількісними шкалами (Allred, H-score). Достовірність результатів ІГХ суттєво залежить від прианалітичного етапу.
- **Статус HER2** визначають за допомогою ІГХ (0–3+) із підтвердженням сумнівних результатів (2+) методом гібридизації in situ: 0 і 1+ вважають негативними, 3+ — позитивним. Для люмінальних HER2-негативних пухлин це набуло додаткового значення: за класифікацією ВООЗ 2026 р., після досліджень DESTINY-Breast04 і 06 важливо розрізняти повну відсутність мембранного забарвлення та будь-яке його наявне забарвлення. Застосування термінів «HER2-low» чи «ultra-low» у такому випадку не є обов'язковим.
- **Індекс Ki-67** корисний для оцінки ER-позитивного HER2-негативного РМЗ. Але на даний момент не існує повністю стандартизованої методики визначення цього індексу. Прийнято вважати низькими значення нижче 5 %, а високими — від 30 %, але вони не можуть бути самостійним показником для призначення терапії. Настанова ESMO радить інтерпретувати Ki-67 з урахуванням медіани в конкретній лабораторії. Тому цей маркер аналізують разом зі ступенем злоякісності та рівнем ER/PgR, а для додаткової стратифікації ризику застосовують мультигенні експресійні тести (Oncotype DX, MammaPrint).

ІГХ-критерії та порогові значення

Маркер	Критерії інтерпретації	Особливості / значення
ER	▸ ≥1–100 % — позитивний ▸ < 1 % — негативний ▸ 1–10 % — **ER Low Positive**	Прогностичний і предиктивний маркер. ER Low Positive — потенційна користь ендокринної терапії (обмежені дані).
PgR	▸ ≥1–100 % — **позитивний** ▸ < 1 % — **негативний**	Переважно прогностичне значення. Категорія «Low Positive» не застосовується.
HER2	▸ ІГХ: 0, 1+ — негативний ▸ 2+ — сумнівний → ISH (FISH/CISH) ▸ 3+ — **позитивний**	Підтвердження 2+ методом гібридизації in situ. Для люмінальних HER2-негативних пухлин важливо розрізняти повну відсутність і будь-яке наявне мембранне забарвлення (ВООЗ, 2026).
Ki-67	▸ < 5 % — **низький** ▸ ≥30 % — **високий**	Не стандартизований повністю. Інтерпретація з урахуванням лабораторної медіани; оцінюється разом із Grade та ER/PgR.

Люмінальні підтипи РМЗ (ІГХ-профіль)

Люмінальний А

- ER+, PgR високий
- HER2–
- Ki-67 низький (<5–20 %)
- Низький ступінь злоякісності (G1–2)

Люмінальний В (HER2–)

- ER+, PgR низький/негативний
- HER2–
- Ki-67 високий (≥20–30 %)
- Вищий ступінь злоякісності (G2–3)

Висновки

Імуногістохімічна діагностика раку молочної залози ґрунтується на визначенні експресії ER, PgR, статусу HER2 та індексу проліферації Ki-67. Зіставлення сучасних рекомендацій засвідчило важливість дотримання встановлених порогових значень рецепторів, урахування категорії ER Low Positive та комплексної інтерпретації Ki-67.