АНАТОМІЯ КАНАЛУ (КАНАЛІВ) НИЖНЬОЇ ЩЕЛЕПИ І ЙОГО (ЇХ) КЛІНІЧНЕ ЗНАЧЕННЯ

Лаціннік С. Я., Олійник І.Ю.

Буковинський державний медичний університет", кафедра патологічної анатомії

Актуальність теми зумовлена високою частотою анатомічних варіантів каналу нижньої щелепи (КНЩ) та значним ризиком виникнення серйозних клінічних ускладнень у щоденній практиці лікаря-стоматолога (Ошурко АП, Олійник ІЮ, 2023-2025).



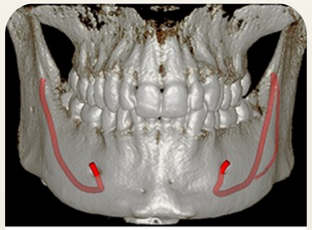

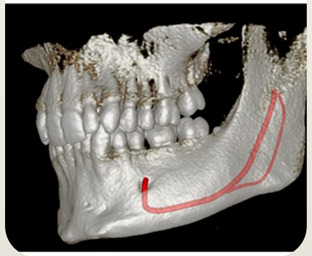

Мета дослідження – на основі аналізу наукової літератури обґрунтувати клініко-анатомічну значущість у стоматології варіантів галуження каналу нижньої щелепи людини.

Обговорення. Результати аналізу спростовують аксіому про КНЩ як єдину структуру. Опубліковано багато повідомлень про випадки, де канал піддається поділу на дві чи навіть три частини всередині тіла нижньої щелепи. Виявлена частота його роздвоєння, що становила 1,98 % (60 осіб із 3024 досліджених), підтверджує значне поширення цієї варіантності без статевої залежності (Marin S, et al., 2025). Ембріологічним підґрунтям галуження КНЩ є описана (Макарчук ІС, 2024) наявність трьох окремих отворів у плодовому періоді, що верифікує теорію незрощення первинних каналів в онтогенезі. Морфометричні параметри додаткових гілок КНЩ демонструють мінливість: їхній діаметр (0,99–2,3 мм) є вдвічі меншим за основний канал (2,6-4,3 мм), а довжина галужень коливається від язиково-щічних (1,6 мм) до ретромолярних (14,8 мм). Клінічне значення цих варіантів є визначальним для стоматології, оскільки існує підвищений ризик травмування судинно-нервового пучка під час видалення молярів чи проведенні остеотомії, а також суттєво обмежує можливості дентальної імплантації та спричиняє больові синдроми при протезуванні. Наявність розгалужень каналу/каналів виключає маніпуляції "наосліп" і вимагає персоналізованих протоколів.

Висновки. Результати спростовують уявлення про КНЩ як єдину структуру. Додаткові гілки мають високу мінливість (діаметр 0,99–2,3 мм, довжина від 1,6 до 14,8 мм). Наявність галужень корелює зі зниженням успішності анестезії до 80–85 % та підвищує ризик травмування нерва. Це вимагає відмови від рутинних маніпуляцій на користь КТ-моделювання, альтернативних технік знечулення (Гоу-Гейтса, Вазірані-Акінозі) та безпечного хірургічного відступу від 2 мм.

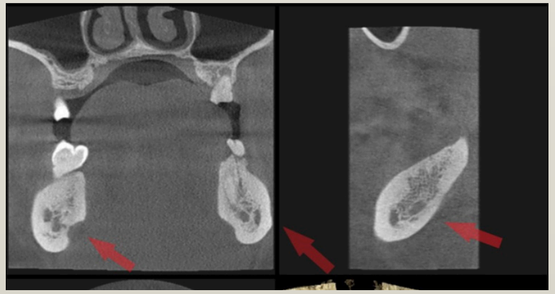

Основна література

1. Макарчук ІС. Особливості морфогенезу нижньої щелепи та їх прикладне значення [дисертація]. Чернівці: Буковинський державний медичний університет; 2024. Доступно: https://dspace.bsmu.edu.ua/bitstream/123456789/25508/1/Makarchuk%20I.S.%20Osoblyvosti%20morfohenezu_dys_2024.pdf
2. Langlais RP, Broadus R, Glass BJ. Bifid mandibular canals in panoramic radiographs. J Am Dent Assoc. 1985;110(6):923-6. doi:10.14219/jada.archive.1985.0033. Доступно: https://jada.ada.org/article/S0002-8177(85)06019-6/abstract
3. Kuczynski A, Kucharski W, Franco A, Westphalen FH, de Lima AAS, Fernandes A. Prevalence of bifid mandibular canals in panoramic radiographs: a maxillo-facial surgical scope. Surg Radiol Anat. 2014;36(9):847-50. doi:10.1007/s00276-014-1298-2. Доступно: https://www.researchgate.net/publication/261771468_Prevalence_of_bifid mandibular_canals_in_panoramic_radiographs_a_maxillofacial_surgical_scope
4. Łuniewska J, Świątkowska M, Szopiński K, Wojtowicz A. Występowanie dwudzielnego kanału żuchwy – przegląd piśmiennictwa [Internet]. Dental Tribune Poland; 2016 Feb 24 [цитовано 2026 Oct 24]. Доступно: https://pl.dental-tribune.com/news/wystepowanie-dwudzielnego-kanalu-zuchwy-przeglad-pismiennictwa/
5. Marin S, Abdihodžić D, Milinković N, Čelić D, Arbutina A, Đeri A, et al. Bifid mandibular canal assessment and its relevance to local anesthesia. J Dent Anesth Pain Med. 2025;25(3):183-90. doi:10.17245/jdapm.2025.25.3.183. Доступно: https://pmc.ncbi.nlm.nih.gov/articles/PMC12160030/
6. Rahnama M, editor. Chirurgia stomatologiczna i szczękowo-twarzowa. Warszawa: Wydawnictwo Naukowe PWN; 2024. ISBN: 978-83-01-23808-7. doi:10.53271/2023.10. Доступно: https://doi.org/10.53271/2023.10

Допоміжна література та описані клінічні випадки

7. Mallappa J, Sree N, Kumar BH, Mehta DS. The course of double mandibular canal: confront to dentist. Int J Oral Health Sci. 2018. doi:10.4103/ijohs.ijohs_40_18. Доступно: https://www.ovid.com/jnls/ijoh/pdf/10.4103/ijohs.ijohs_40_18 ~the-course-of-double-mandibular-canal---confront-to-dentist
8. Diagdent. Ognisko dysplazji i podwójny kanał nerwu [Internet]. [цитовано 2026 Oct 24]. Доступно: https://www.lekarz.diagdent.pl/przypadki/ognisko-dysplazji-i-podwojny-kanal-nerwu,119/
9. Nasseh I, Aoun G. Bifid mandibular canal: a rare or underestimated entity? Clin Pract. 2016;6(3):881. doi:10.4081/cp.2016.881. Доступно: 1. https://pmc.ncbi.nlm.nih.gov/articles/PMC5067407/